Aus dem pathologischen Institut des Krankenhauses München-Schwabing (Vorstand: Prof. Dr. Ludwig Singer).

Beitrag zur leukämischen Myelose im Säuglingsalter

Inaugural-Dissertation

zur
Erlangung der Doktorwürde in der gesamten Medizin
verfaßt und einer
Hohen Medizinischen Fakultät
der
Bayerischen Ludwig-Maximilians-Universität
zu München

vorgelegt von

Rud. Helmstädter
München.

1938

Pilger-Druckerei G. m. b. H., Speyer a. Rh.

Gedruckt mit Genehmigung der Mediz. Fakultät der Bayr.
Ludwig-Maximilians-Universität zu München.

Referent: Prof. Dr. Ludwig Singer.

*

Tag der mündlichen Prüfung: 13. Dezember 1937.

R. UNIV.
BIBLIOTHEEK
LEIDEN

Meiner lieben Mutter

Beitrag zur leukämischen Myelose im Säuglingsalter.

Die Leukämie der Säuglinge, insbesondere die Form der leukämischen Myelose, gilt als äußerst seltene Erkrankung. Bis vor wenigen Jahren wurde sie von maßgebenden Autoren überhaupt nicht anerkannt. Der Grund hierfür war darin zu suchen, daß im Säuglingsalter der Hydrops congenitus, die Lues congenita, sowie besonders die Jacksch-Hayem'sche Anämie im Blutbild und sogar pathologisch anatomisch ähnliche Erscheinungen machen können, wie die Leukämie. Besonders ältere Beobachtungen die mit meist ungenügenden Methoden untersucht waren, wurden einer dieser Erkrankungen zugerechnet. So wurde z. B. von den Myelosen, die Adler 1914 beschrieb, keine anerkannt und ausnahmslos der Jacksch-Hayem'schen Anämie zugeschrieben. Das Blutbild der Leukämie ist nur ein Symptom einer allgemeinen Systemerkrankung und kann gerade im Säuglingsalter, wo die Differentialdiagnose zu den erwähnten Krankheiten klinisch fast oft nicht möglich ist, nicht genügen, die Art der Leukämie eindeutig festzulegen. So kommt der pathologisch-anatomischen und histologischen Untersuchung entscheidende Bedeutung zu: Erst wenn die Sektion ergibt, daß die Organe in der für myeloische Leukämie typischen Weise verändert sind, ist man berechtigt, im Zusammenhang mit Blutbild und klinischem Verlauf die Diagnose einer leukämischen Myelose zu stellen. Dieser Forderung genügen aber nur eine kleine Anzahl der bisher beschriebenen Fälle, da der Sektionsbefund vielfach fehlt. Die meisten Autoren erkennen deshalb erst den Fall von Opitz (1924) als erste einwandfreie Säuglingsmyelose an. Man muß aber wohl auf Grund des histologischen Befundes den älteren Fall Isaaks und Cobliner's ebenfalls den Myelosen zurechnen. Weiterhin können die Fälle Stransky, Baar, Koch, Büngeler, Riehn und Kornmann als gesichert gelten, denen Baumann 1935 den letzten bekannt gewordenen Fall anfügt. Allen diesen Mitteilungen ist gemeinsam, daß sie zwar pathologisch-anatomisch untersucht wurden, aber nur soweit es zur Klärung der klinischen Diagnose notwendig war.

Zweck der Mitteilung ist, ein ausführliches pathologisch-anatomisches und histologisches Bild einer Säuglingsmyelose zu geben. Wir berichten über eine Beobachtung, bei welcher die Sektion leukämische Infiltration fast aller Organe ergab, in einer Weise, wie sie bisher meines Wissens noch bei keiner Säuglingsmyelose beobachtet wurde.

Es handelt sich um einen 9 Monate alten Säugling, bei dem die klinische Diagnose auf Grund des Blutbildes zunächst „leukämische Lymphadenose" lautet, bei dem aber, wie ich noch zeigen werde, die genaue pathologisch-anatomische Untersuchung einwandfrei das Krankheitsbild der „leukämischen Myelose" ergab.

Auszug aus der Krankengeschichte.

Dietrich S., 9 Monate alt. Einziges Kind gesunder Eltern. Von der Familienanamnese verdient vielleicht Erwähnung, daß die Mutter als lymphatischer Typ, sonst aber als gesund geschildert wird. In der Familie keine Blutkrankheiten, keine Sepsistodesfälle.

Die Geburt verlief normal, ebenso die weitere Entwicklung. Außer einer Nabelbruchoperation keine Erkrankung.

Im Alter von 7 Monaten bekam das Kind einen Katarrh, der längere Zeit anhielt. Von Fieber wird nichts berichtet. Einige Wochen später fiel den Eltern auf, daß die Lider an beiden Augen anzuschwellen begannen. Gleichzeitig bemerkte man auch, daß sich die Speicheldrüsen am Ohr und an den Kieferwinkeln ebenfalls vergrößerten. Als das Kind noch Fieber bekam und ein heftiger Schnupfen die Eltern beunruhigte, wurde ein Arzt zugezogen. Dieser fand das Kind in einem hochfieberhaften, septischen Zustand vor und veranlaßte sofort die Überführung in die Kinderabteilung des Schwabinger Krankenhauses, wo folgender Befund erhoben wurde:

Schwerkrankes, soporöses Kind mit stark beschleunigter, tief toxischer Atmung. Temperatur bei Aufnahme 38,7°. Keine Cyanose, sondern auffallende Blässe der Haut- und Schleimhäute. Keine meningitischen Zeichen. Am Kopf findet sich eine mumpsartige Verschwellung der Parotis und der Kieferwinkeldrüsen beiderseits. Die Augenlider sind stark geschwollen, aber ohne entzündliche Rötung. Geringe Schwellung der Hals-, Achsel- und Leistenlymphknoten. Kein Exanthem. Die Augen können aktiv nur mit schmalem Schlitz geöffnet werden. Beim Auseinanderziehen der Lider quillt die stark verdickte Konjunktiva blaßrot-glasig hervor. Der Befund ist am rechten Auge etwas stärker als links. Keine sichere Protrusio bulbi, kein Strabismus oder Nystagmus. Aus der Nase stark eitrige seröse Absonderung ohne Blutbeimengung. An den Ohren kein krankhafter Befund.

In der Mundhöhle Befund einer aphtös-ulcerösen Stomatitis und Gingivitis. Zunge braun belegt. Tonsillen nicht besonders vergrößert, ohne entzündliche Rötung. Keine diphtherischen Beläge, kein Diphtheriefötor.

Thorax: Perkutorisch ohne Dämpfung, Auskultatorisch über den Hiluspartien geringe bronchitische Geräusche.

Herz: Normale Grenzen, Töne rein, Aktion stark beschleunigt. Puls klein, weich, leicht unterdrückbar, stark beschleunigt, nicht arythmisch.

Abdomen: Stark aufgetrieben, Leber drei Querfinger unter dem Rippenbogen, Milz nicht tastbar, kein Druckschmerz.

Genitalien: o. B.

Extremitäten und Reflexe ohne krankhaften Befund.

Blutbild: Hämoglobin 48%, Leukozyten 110 000, darunter 2 Jugendliche, 47 kleine und 8 große Lymphozyten, 24 Lymphoblasten, 4 Monozyten, 15 zerfallene Lymphozyten und atypische Formen (vergl. Blutbild bei der pathologisch-anatomischen Untersuchung).

Auf Grund des Blutbefundes lautet die klinische Diagnose: Leukämische Lymphadenose.

Verlauf: Ein Nasenabstrich ergibt Diphtheriebazillen, weshalb das Kind sofort 10 000 Einheiten Di.-Serum intramuskulär bekommt. Bemerkenswert ist, daß die Injektionsstelle stark nachblutet. Während des 2½-tägigen Klinikaufenthaltes schwankt das Fieber zwischen 38,5 und 40,2°.

Therapie: Prontosiltabletten, Ernährung mit Obstsäften und Tee. Der Zustand verschlechtert sich dauernd, die Schwellung der Augenlider nimmt zu, das Kind ist nicht mehr ansprechbar, die Atmung nimmt immer mehr toxischen Charakter an, am Abend des 3. Einlieferungstages erfolgt der Exitus letalis.

Sektionsbefund S. 56/37.

Leiche eines 9 Monate alten männlichen Säuglings in sehr gutem Ernährungszustand. Körperlänge 78 cm. Gewicht 9,35 kg. Das Fettpolster ist gut entwickelt, pastöser Habitus. Die Augenlider sind stark verschwollen, die Bindehäute verdickt und mäßig gerötet. Die Parotis, die Kieferwinkeldrüsen und die Speicheldrüsen sind beiderseits stark vergrößert.

Die Haut ist sehr blaß und gelblich gefärbt. Der Leberrand steht ein Querfinger unterhalb des Rippenbogens. Appendix an normaler Stelle, etwas verdickt. Das große Netz ist ziemlich fettarm und übersät von ca. linsengroßen bis stecknadelkopfgroßen grauen flachen Knötchen.

Der Zungengrund zeigt kleine Follikel von hellgraurot-weißlicher Farbe, die Tonsillen sind ebenfalls grauweißlich und vergrößert, Oesophagusschleimhaut leicht verdickt, Kehlkopf- und Trachealschleimhaut mit mäßig deutlicher Gefäßzeichnung. Die Schilddrüse ist etwa taubeneigroß, das Gewebe von blaßgelber Farbe und kolloidreich. Die tracheobronchialen Lymphknoten sind etwas vergrößert und auf dem Schnitt von blaßrötlicher Farbe.

Der Thymus ist geschwellt und vergrößert und bedeckt den oberen Teil des Herzbeutels. Der Bau ist lappig. Die Bindegewebskapsel ist verdickt und von zahlreichen bis linsengroßen Knötchen durchsetzt. Auf dem Schnitt ist makroskopisch nichts besonderes zu erkennen.

Das Herz ist etwas größer, als es dem Alter des Kindes entspricht. Das Epikard bietet ein höchst eigentümliches Bild: Es ist völlig durchsetzt von grauweißen, flachknotigen Infiltraten, die von Stecknadelkopf- bis Pfenniggröße alle Größenordnungen aufweisen. Dazwischen liegen kleine punktförmige Blutungen regellos verstreut. Die Infiltrate zeigen keine besonderen Beziehungen zu dem Verlauf der Kranzgefäße. Im Bereich der Vorderwand beider Ventrikel erreichen die Infiltrate ihre größte Ausdehnung, während die Hinterwand beider Ventrikel durch mehr kleinknotige Erhebungen, zwischen denen die Gefäße bläulich durchschimmern, ausgezeichnet ist. Nur an ganz wenigen Stellen kommt das Herzmuskelgewebe richtig zum Vorschein. Gegen die Vorhöfe zu nehmen die Infiltrate an Ausdehnung ab, insbesondere der Bereich des Sulcus coronarius erscheint weniger befallen. Hier geben kleine knötchenförmige Erhebungen in der Adventitia der Gefäße diesen ein perlschnurartiges Aussehen. Jedoch zeigen auch die Vorhöfe und Herzohren noch knotige Infiltrate, die aber ziemlich deutlich voneinander abgegrenzt sind. Bis hinauf zur Umschlagstelle des Perikards sind an den großen Gefäßen kleine knötchenförmige Erhebungen sichtbar.

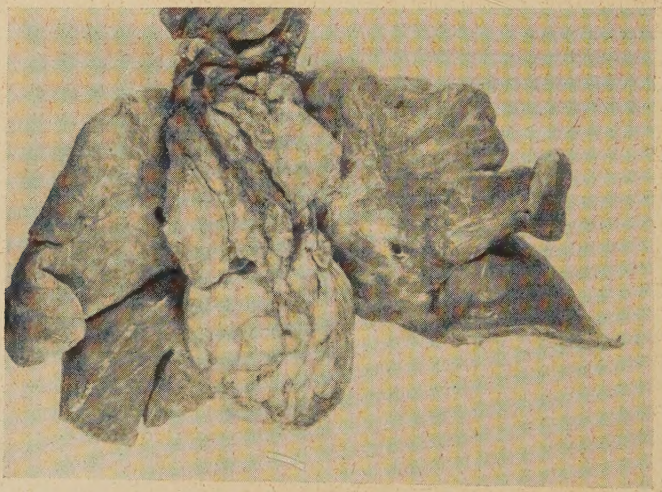

(Figur 1.)

Flachknotige subepikardiale Infiltrate des Herzens

Auf Schnitten durch das Herz kommt die mächtige Infiltration erst richtig zum Ausdruck. Sie geht teilweise streifenförmig zwischen die einzelnen Muskelbündel hinein. Die Kranzgefäße sind bis auf die kleinsten sichtbaren Verzweigungen von dem grauweißen elastischen Gewebe mantelförmig umscheidet. Die Herzmuskulatur

ist im übrigen ziemlich kräftig entwickelt. Die Wand des linken Ventrikels ist etwas hypertrophisch, die Farbe ist blaßrot. Die Herzhöhlen sind mit blaßrotem Gerinnsel ausgefüllt, das Endokard zeigt geringe fleckförmige Blutungen. Die Kranzgefäße sind zart.

Die Pleurahöhlen enthalten keine Flüssigkeit.

Die Pleura beider Lungen ist eigenartig gefeldert durch ein weißlich-graues Maschenwerk, das die einzelnen Lobuli der Lungen deutlich hervortreten läßt. An den Knotenpunkten der Maschen wird das Netzwerk grober und verdichtet sich zu rundlichen flachen linsen- bis erbsengroßen Knötchen. Im Bereich der hinteren Abschnitte beider Lungen fließen diese Knötchen zu markstückgroßen flachen Herden zusammen. Über dem vorderen Abschnitt des linken Lungenunterlappens ist die Pleura getrübt und mit Fibrin bedeckt. Vereinzelte kleine Blutungsherde sind über beide Lungen regellos verstreut. Auf dem Schnitt sind die Lungen ziemlich blutreich, aber in allen Abschnitten noch gehörig lufthaltig. Nahe der Bifurkation finden sich in beiden Hauptbronchien größere Blutgerinnsel, die das Lumen fast völlig verschließen, aber nicht wandadhärent sind. Die Bronchien und Bronchiolen sind gerötet und mit spärlichem Schleim bedeckt. Bronchien und Gefäße sind mantelförmig umscheidet von einer grauweißlichen elastischen Masse, die in Hilusnähe eine mächtige Ausdehnung annimmt. Durch diese Verdickung des peribronchialen und perivaskulären Gewebes treten auf der Schnittfläche selbst die kleineren Verzweigungen der Bronchien und Gefäße deutlich hervor. Im Ganzen weist das makroskopische Bild der Lunge weitgehende Ähnlichkeit mit den Veränderungen einer Lymphangitis carcinomatosa auf.

Das Zwerchfell zeigt besonders im subserösen Gebiet flachknotige graue Infiltrationen.

Die Milz ist vergößert, das Organ ziemlich weich, die Follikel sind nur undeutlich zu erkennen und nicht scharf gegen die Pulpa abgegrenzt. Die Farbe ist hellrot, die Kapsel zart und glatt, Trabekelverzweigungen deutlich zu erkennen.

Der Magen ist mit gelblicher Flüssigkeit gefüllt. Die Schleimhaut ist gelblich tingiert, ebenso wie die Schleimhaut des Rachens und Kehlkopfs (Prontosiltabletten). Die Schleimhaut ist polsterartig geschwellt. Kleine bis großknotige Follikelbildungen gestalten das Schleimhautrelief sehr unregelmäßig. Nirgends ist normale Schleimhautfaltung mehr zu erkennen. Die Magenwand fühlt sich sehr derb an. Die Schleimhaut erscheint auf dem Schnitt um ein mehrfaches verdickt. Auch im Magen finden sich zahlreiche Blutaustritte, besonders im Fundusbereich.

Im unteren Ileum sind die Peyer'schen Haufen und Solitärfollikel vergrößert. Daneben zeigt aber der ganze Dünn- und Dick-

darm hochgradige wulstige Vortreibungen der Schleimhaut, die mit den Peyer'schen Haufen anscheinend nicht in Verbindung stehen. Ein normales Schleimhautrelief ist nirgends mehr zu erkennen. Besonders ausgeprägt sind die Veränderungen im Dickdarm, wo sie an manchen Stellen als große tumorartige, flachknotige Erhebungen in Erscheinung treten.

Die perigastrischen, peripankreatischen und periportalen Lymphknoten sind stark vergrößert, auf dem Schnitte von hellrötlichem Aussehen und weicher Beschaffenheit.

Die Leber ist etwas vergrößert. Das Parenchym von derber Beschaffenheit. Besonders unter der Kapsel finden sich ausgedehnte blaßgraue Infiltrate. In den Periportalfeldern sind um sämtliche Gefäße herum graue Mantelbildungen zu erkennen. In manchen Bezirken sind diese Infiltrate mehr verzweigt und verlieren sich mit feinen Ausläufern im Lebergewebe.

An der Gallenblase und den Gallenwegen sind makroskopisch keine besonderen Veränderungen erkennbar.

Die Nebennieren sind nicht wesentlich verändert.

Beide Nieren sind bis auf die Größe von Organen Erwachsener vergrößert. (11 : 5½ : 3½ cm, Gewicht 240 g, normal etwa 60 g). Obwohl die Oberfläche von graugelben Wucherungen unregelmäßig gestaltet ist, ist die Form im ganzen gewahrt. Die Oberfläche ist bunt gefleckt durch teils kleine, teils aber auch größere Blutungen im hellroten bis braunen Parenchym, die Kapsel gut abziehbar und das Parenchym ziemlich weich. Auf dem Schnitt gehen die oberflächlichen Wucherungen ohne Grenze auf die Rindenabschnitte über. Die Grenze zwischen Mark und Rinde ist teilweise stark verwaschen, die Ekchymosen treten auf den Schnitten deutlich hervor und setzen sich teilweise auf die Markabschnitte und die Nierenbeckenschleimhaut fort. Diese ist stark verdickt, ebenso wie die Ureterschleimhaut und etwas erweitert.

Ein höchst eigenartiges Bild bietet die aufgeschnittene Harnblase. Über dem Trigonum erhebt sich eine etwa kirschgroße, blaßgelbe Wucherung, die an der Seite von den Ureteren-Mündungen durchsetzt wird. Die Ureteren-Ostien klaffen weit und sind schlitzförmig gestaltet. Diese Wucherung ist beiderseits flankiert von ebenfalls ziemlich großen Knoten von höckeriger Oberfläche. Gegen den Blasenfundus und die seitlichen Blasenabschnitte zu, finden sich eine große Zahl fast kugeliger bis erbsengroßer Knoten. Im ganzen ist die Blasenschleimhaut mächtig verdickt, auch an Stellen, an welchen makroskopisch keine Knoten zu sehen sind.

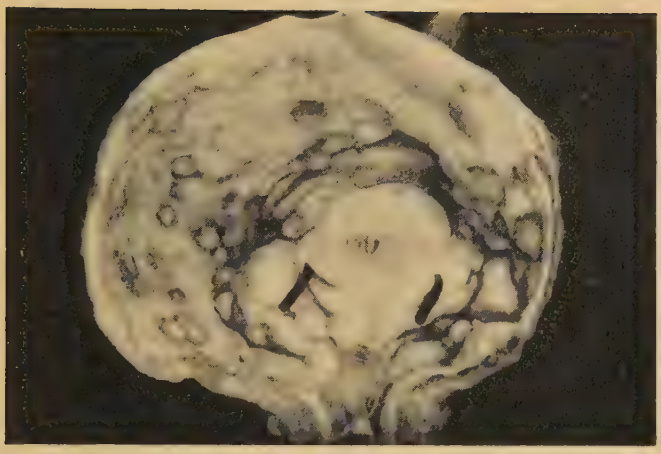

(Figur 2 und 3.)
Geschwulstähnliche myeloische Infiltration der Harnblase; besonders im Bereich des Trigonum. Die Harnblase ist aufgeschnitten, die Uretermündungen sind sondiert.



Schnitt durch die Harnblase. Infiltration der Blasenwand und des Peritoneums. Haematoxylin-Eosin. Vergrößerung 7-fach.

Die Prostata ist etwas vergrößert und sehr derb.

Der Ductus deferens ist sehr dick, die Schleimhaut an einer Seite streifenförmig so verdickt, daß auf dem Querschnitt das Lumen ganz exzentrisch zu liegen kommt. Die Hoden scheinen nicht verändert. Die peripheren Gefäße sind ohne besonderen Befund. Das Femurknochenmark ist mäßig fest und von graurötlicher Farbe.

Das Schädeldach ist ziemlich dünn. Die Fontanellen sind geschlossen. Die Dura ist teilweise mit dem Schädeldach verwachsen. Die Sinus sind leer. Die weichen Hirnhäute sind zart und mäßig blutreich. Die Mittelohren- und Nebenhöhlen sind ohne besonderen Befund. Auf Schnitten durch das Gehirn sind makroskopisch keine pathologischen Veränderungen zu erkennen.

Mikroskopischer Befund.

Das zur histologischen Untersuchung entnommene Material wurde in 4%igem Formol, Formolalkohol und nach Bouin fixiert. Färbungen: Hämatoxylin-Eosin, van Gieson, May-Grünwald-Giemsa, Sudan, Eisenfärbung und Oxydasereaktion nach Schultze.

Leber: Die Struktur der Leber ist gut erhalten. Die Kernfärbung der Leberzellen ist besonders in den nach Bouin und Formolalkohol fixierten Präparaten ausgezeichnet. In einzelnen Bezirken findet man klein- bis großtropfige Verfettung ohne degenerative Veränderungen am Zellkern. Die Kapillaren sind erweitert und mit zahlreichen weißen Blutzellen ausgefüllt. Die Periportalfelder weisen ausgedehnte locker angeordnete Infiltrate auf, die sich sternförmig zwischen die Läppchen verzweigen. Die intrakapillären Zellen sind in Form, Größe und Färbbarkeit ziemlich different: Zum Teil sind es runde, nacktkernige oder nur mit schmalem Protoplasma versehene Zellen, die in der Größe kleinen Lymphozyten entsprechen. Der Kern ist ziemlich dunkel gefärbt, mit dichtem Chromatingerüst, der schmale Protoplamasaum reicht bis an den Kern und zeigt keine Aufhellungszone. Er färbt sich stark basophil. Daneben sieht man Zellen, die die doppelte bis dreifache Größe der kleineren haben, sie besitzen teils sichel-, teils halbmondförmigen bis runden Kern. Dieser ist locker wabig gebaut, und mit feinfädigem, regelmäßigem Chromatingerüst ausgestattet, die Färbung ist heller als die der kleinen Formen. Das Protoplasma ist teilweise reichlich entwickelt, färbt sich schwächer basophil und zeigt keine Granulierung.

Die Endothel- und Kupfer'schen Sternzellen sind vergrößert, der Kern variiert von länglicher bis zu ausgesprochen rundlicher Form und ragt in manchen Kapillaren fast knospenförmig in das Lumen hinein. In den dichten Zellinfiltraten der Periportalfelder finden sich ähnliche Zellen wie intrakapillär. Daneben aber auch viel spindelzellige und dicke wurstförmige Elemente, die wohl histiozytärer Natur sind. Die Gallengänge sind gut erhalten, mit kubischem bis zylindrischem Epithel ausgekleidet. Im van Gieson-Präparat treten deutliche kollagene Faserbündel hervor, die besonders in Nähe der Gallengänge reichlich entwickelt sind. Ganz auffallend ist die Adventitia der kleineren Gefäße im Periportalfeld verändert. Sie ist bedeutend verdickt und im Vergleich zu normalen Gefäßen sehr zellreich. Neben ausgesprochen spindelförmigen Zellen sieht man keulenförmige, sowie alle Übergänge zu fast rundkernigen Formen in den einzelnen Wandschichten.

(Figur 4)
Schnitt durch die Leber. Periportale Infiltration. Verdickung und Zellreichtum der Adventitia kleiner Arterienäste. Haematox.-Eosin. Vergrößerung 90-fach.

Milz: Der Milzbau ist stellenweise noch gut erkennbar. Die Kapsel ist ziemlich dick, das Trabekelgerüst deutlich ausgeprägt. Die Schnittfläche bietet ein ungleichmäßiges Bild. Teilweise noch gut erhaltene Follikel, die aber ohne scharfe Grenze in die Pulpa übergehen. Bei starker Vergrößerung zeigt es sich, daß die Zellen der Follikel in ihrer Kernfärbung bedeutend dunkler sind als die zahlreichen Zellen, die die Pulpa ausfüllen. Sie sind fast alle von gleicher Größe, mit rundlichem nacktem Kern oder schmalem, stark basophilem Plasmasaum. Ein eigentliches Keimzentrum ist auch in den noch gut erhaltenen Follikeln nicht zu erkennen. Die Zentralarterien haben stark verdickte zellreiche Wandungen und eine zellreiche Innenhaut, die sich z. T. in das Lumen vorbuckelt. An Stellen, an welchen die Follikelbildung verwaschener ist, bietet sich ein ganz anderes Bild: Hier finden sich nur noch wenig typische Lymphozyten. Die Hauptmenge der Zellen hat viel blasser gefärbte Kerne von ganz verschiedener Größe und besser ausgebildetem, ungranuliertem basophilem Protoplasma. Man hat den Eindruck, daß diese Zellart von der Pulpa aus gegen die Follikel vorgedrungen ist und diese zum Teil vollkommen ersetzt hat, denn an den noch gut erhaltenen Follikeln ist besonders die Randzone von diesen Zellen durchsetzt, an anderen sieht man alle Stadien bis zum völligen Ersatz der Follikel. Die Pulpa ist vollkommen gleichmäßig durchsetzt von diesen Zellen, die sich in ihren Merkmalen nicht wesentlich von den intrakapillären und periportalen Zellanhäufungen in der Leber unterscheiden. Das Retikulum ist im ganzen wenig hervortretend. In den Maschenräumen befinden sich

vereinzelt Megakaryozyten. Die Oxydasereaktion ist besonders in den größeren Zellen der Pulpa stark positiv.

Lymphknoten: Die Lymphknoten bieten kein einheitliches Bild. Während in den mesenterialen die Struktur völlig verwischt ist, sind in den Halslymphknoten einzelne Follikelreste noch deutlich zu erkennen. Vereinzelt sind auch noch Andeutungen von Marksträngen vorhanden. Auch hier, wie in der Milz, das gleiche Bild: Verdrängung der lymphatischen Zellen von der Peripherie her bis zur teilweisen völligen Substitution durch Zellen, die mit denen in der Leber und Milz beschriebenen weitgehende Übereinstimmung zeigen. Auffällig sind zahlreiche kleine Blutungsherde, die sich regellos verstreut finden. Bei genauer Durchsicht sieht man auch vereinzelt Mitosen. Die Sinusepithelien sind geringgradig geschwollen und zum Teil in Ablösung begriffen. In den mesenterialen Lymphknoten sind die lymphatischen Elemente bis auf ganz geringe Reste geschwunden und an ihre Stelle ist eine Anhäufung von Zellen getreten, die vom interfollikulären Gewebe ihren Ausgang nehmen. Zum Unterschied gegen die Halslymphknoten ist die Kapsel zellig infiltriert. Auch das perikapsuläre Fettgewebe weist dichte Infiltration auf. Das Retikulum ist in allen untersuchten Lymphknoten wenig hervortretend. Oxydase stark positiv.

Knochenmark: Es handelt sich im Wesentlichen um dieselbe Zellart, die die Hauptmasse der Infiltration in den anderen Organen bildet. Granulierte Formen sind keine zu erkennen. Vereinzelt treten spärliche Erythrozyten und Normoblasten, sowie einzelne Megakaryozyten ins Blickfeld.

Lunge: Ein sehr interessantes Bild bieten die Lungen. Die peribronchialen und perivakulären Räume sind dichtzellig infiltriert. Besonders auch subpleural liegen starke Zellanhäufungen.

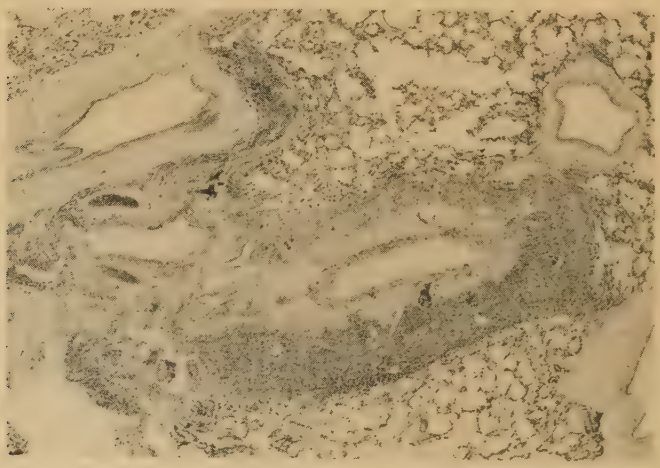

(Figur 5). Schnitt durch die Lunge. Vorwiegend peribronchiale Infiltration. May-Grünwald-Giemsa. Vergrößerung 11-fach.

Die Alveolen sind fast durchwegs gut entfaltet. In den größeren Gefäßen sind die weißen Blutzellen so stark vermehrt, daß man auch ohne Blutbild allein daraus die Diagnose einer Leukämie stellen kann. Den auffälligsten Befund bieten die Kapillarendothelien in der Adventitia der kleinen Arterien. Die Endothelien sind stark gewuchert. Die Zellformen sehr vielgestaltig. Zahlreiche Zellen scheinen in Ablösung begriffen. Die Lumina der Kapillaren sind dementsprechend strotzend gefüllt von Zellen der verschiedensten Gestalt. Von der Spindelzelle bis zur ausgesprochenen Rundzelle sieht man alle möglichen Übergänge. Rote Blutkörperchen sind in den Kapillaren nur vereinzelt anzutreffen.

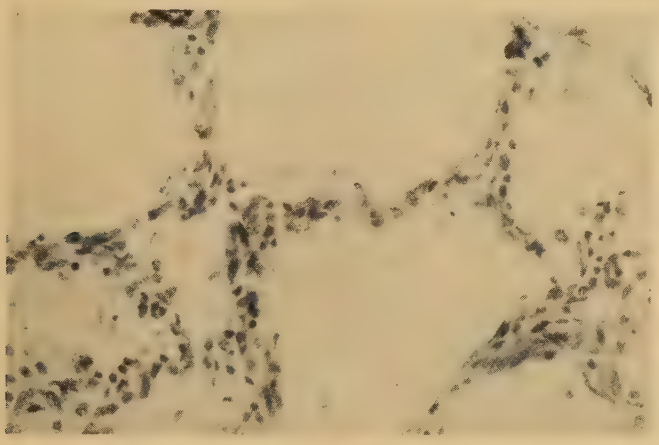

(Figur 6)

Schnitt durch die Lunge. In den Kapillaren myeloische Zellen und abgelöste Kapillarwandzellen. May-Grünwald-Giemsa. Vergrößerung 180-fach.

Hervorzuheben ist noch, daß an zahlreichen Stellen sowohl intrakapillär, wie im Zwischengewebe massenhafte Anhäufung von Stäbchen und Kokken zu sehen sind. Die Oxydesereaktion ist auch in der Lunge stark positiv. Bei van Giesonfärbung zeigt sich das kollagene Bindegewebe etwas vermehrt, besonders subpleural und peribronchial.

Herz: Entsprechend dem makroskopischen Bild findet sich auch mikroskopisch eine gewaltige subepikardiale Infiltration. Die Gefäße liegen förmlich eingescheidet von einem dicken Wall von Zellen. Entlang der Bindegewebesepten und kleiner Gefäße strahlen die Infiltrate zwischen die Herzmuskelfasern hinein, indem sie diese an mehreren Stellen auseinanderdrängen.



(Figur 7)

Schnitt durch die Herzwand. Mächtige subepikardiale Infiltration. Eindringen der Infiltratzellen zwischen die Herzmuskelfasern. May-Grünwald-Giemsa. Vergrößerung 41-fach.

An den Muskelbündeln selbst finden sich keine degenerativen Veränderungen. Die Kernfärbung ist überall tadellos und auch die Querstreifen ist gut erhalten. Die Fettfärbung mit Sudan zeigt ebenfalls keine Bezirke degenerativer Verfettung, wie sie bei Leukosen sehr oft beobachtet wurden. Häufig sieht man aber besonders in Perikardnähe kleinere Blutaustritte.

Nieren: Massige Zellinfiltrate haben in den Nieren das Rindenparenchym fast vollständig ersetzt. Die Nierenkanälchen sind stark atrophisch und liegen mit den Glomeruli zusammen wie Inseln im Infiltrat. Die Kanälchen zeigen, soweit sie noch vorhanden sind, meist gute Kernfärbung, die Glomeruli sind sehr zellreich.

Sehr zahlreich sind Blutungsherde unmittelbar unter der Kapsel. Gegen das Mark zu wird die Infiltration spärlicher und verliert sich allmählich zwischen den geraden Harnkanälchen. Was die Natur der Infiltrate und ihr Verhalten zu den Gefäßen anbelangt, so ergeben sich gegenüber den anderen Organen keine Veränderungen. Die Oxydasereaktion der Zellen ist auch hier positiv.

Magendarmkanal: Der Verdauungstraktus wurde systematisch durchuntersucht. Dabei ergab sich die Tatsache, daß auch nicht ein Abschnitt des Darmes ohne mächtige Infiltration ist. Selbst an Stellen, die makroskopisch scheinbar nicht verändert sind, kann man ausgedehnte Infiltrate der Submukosa feststellen. Die Gesamtstruktur ist überall erhalten. Die Schleimhaut durchwegs fast vollkommen ersetzt durch Infiltrate. Nur stellenweise sind Drüsen noch gut erhalten. Die Hauptmasse der Infiltrate liegt in der stark

aufgelockerten Submukosa, die an manchen Abschnitten auf das 5—6-fache ihrer normalen Stärke verdickt ist. In der Muskularis liegen besonders um die Gefäße herum Zellanhäufungen und auch subserös finden sich platten- und streifenförmige Infiltrate mit Auflockerung des subserösen Gewebes. Die Peyer'schen Plaques und die Solitärfollikel im Ileum und im Dickdarm sind ganz mächtig vergrößert. Die genaue Untersuchung zeigt, daß auch hier das lymphatische Gewebe hochgradig geschwunden ist und durch die bereits beschriebenen Zellen ersetzt ist. Nur im Zentrum einzelner Follikel finden sich gelegentlich noch kleine Anhäufungen von typisch kleinen Rundzellen. An einzelnen Stellen ist die Vergrößerung der Follikel so mächtig, daß die Muskularis mukosae durchbrochen ist und der Eindruck beginnender Geschwürsbildung erweckt wird. In den Gefäßen überall starke Vermehrung der weißen Blutzellen. Die Wucherung der Kapillarwandzellen und der Adventitiazellen ist, wie in den übrigen Organen, auch im Darm sehr auffallend. Ein großer Teil der Zellen zeigt positive Oxydasereaktion.

Es würde zu weit führen und auch keine neuen Gesichtspunkte ergeben, wenn ich alle anderen noch untersuchten Organe, wie Zunge, Tonsillen, Speicheldrüsen, Thymus, Schilddrüsee, Kehlkopf, Aorta, Zwerchfell, Ureter, Hoden, Prostata, Knochen, Gehirn, Haut ausführlich histologisch schildern wollte.

Zusammenfassend läßt sich sagen, daß kein Organ ohne histologisch nachzuweisende Infiltration ist. Selbst im Gehirn und in der Haut findet sich perivaskuläre Zellvermehrung. Die Natur der Infiltrate ist überall die gleiche, die Oxydasereaktion dieser Infiltratzellen positiv.

Nach diesen histologischen Befunden in den Organen mußte an der klinischen Diagnose: „akute lymphatische Leukämie" entschieden gezweifelt werden. Deshalb wurde das Blutbild nochmals einer kritischen Durchsicht unterzogen. Dabei ergab sich folgendes: Bei mittlerer Vergrößerung zeigte sich, daß im Gesichtsfeld eine große Menge kleiner, weißer Zellen von der Größe eines roten Blutkörperchens vorhanden ist. Daneben sieht man ziemlich viel zwei- bis fünfmal so große Zellen mit rundem bis ovalem Kern und basophilem Protoplasma, sowie zahlreiche zerfallende Zellen. Bei Ölimmersion findet man, daß die kleinen, klinisch als Lymphozyten angesehenen Zellen durchaus nicht alle gleichartig sind. Man sieht einesteils nämlich Zellen mit intensiv färbbarem dunkelblauem runden Kern, die entweder nacktkernig sind, oder einen schmalen, stark basophilen Protoplasmasaum haben. Die Chromatinstruktur ist ausgesprochen grobbalkig. Es besteht kein Zweifel, daß diese Zellen ausgereift, kleine Lymphozyten darstellen. Die übrigen, kleineren Zellen, die die Hauptmenge bilden, weisen eine andere Kernstruktur auf. Das Chromatingerüst ist hier viel feinmaschiger und mehr netzförmig gestaltet. Die Kernform nur an wenigen

Zellen ausgesprochen rund, meist überwiegt eine mehr ovale bis nierenförmige Form. Die Kernfärbung ist nicht so kräftig, die Farbe mehr blaurötlich. An zahlreichen Zellen dieser Art sieht man 1—2 Nucleolen. Ein Protoplasmasaum ist im Gegensatz zu den kleinen Lymphozyten meist gut ausgeprägt. Das Plasma färbt sich basophil, reicht ohne Aufhellung bis an den Kern und weist keine Granulierung auf. Auf Grund ihrer Färbbarkeit und ihrer Chromatinstruktur müssen diese Zellen als jugendliche Formen aufgefaßt werden. Sie entsprechen in allen ihren Merkmalen den Myeloblasten Nägeli's und zwar den Mikromyeloblasten.

Sehr zahlreich sind die großen Zellen, die klinisch als Lymphoblasten imponierten. Es handelt sich dabei um Formen, die um ein Vielfaches größer sind, als die roten Blutkörperchen. Die Kernform ist außerordentlich wechselnd. Neben runden Formen sieht man viel ovale bis nierenförmige. Vereinzelt kommen auch Zellen in das Gesichtsfeld, bei denen der Kern abnorme Lappungen aufweist. Der zartgefärbte Kern ist von wabigem Bau. Das Chromatingerüst außerordentlich fein und engmaschig. Sie haben meist 1—3 Nucleolen. Das Protoplasma, das reichlich ausgebildet ist, zeigt basophile Färbung, ohne Granulierung. Gelegentlich findet sich vereinzelte Vakuolenbildung im Plasma. Nur an ganz wenigen Exemplaren, bei denen das Protoplasma nicht mehr ausgesprochen basophil ist, erkennt man leuchtend rote Granula. Neben diesen Zellen, die man wohl als Myeloblasten und vereinzelte Promyelozyten ansprechen darf, finden sich auffallend viel zerfallene Zellen. Was nun die reifen neutrophilen Leukozyten anbetrifft, so muß man im Ausstrichpräparat oft lange suchen, bis einer in das Gesichtsfeld kommt. Unter hundert Zellen sind es im Durchschnitt nur zwei. Zu bemerken ist, daß Übergangsformen zwischen den Myeloblasten und den reifen neutrophilen Leukozyten nur ganz vereinzelt vorhanden sind. Nur einige Promyelozyten mit groben roten Granula und ganz vereinzelt mal ein Myelozyt sind zu sehen. Es handelt sich demnach um einen richtigen Hiatus leukämikus (Nägeli). Dieser versteht unter diesem Begriff die Erscheinung, daß bei myeloischer Leukämie die Zahl der Übergangsformen zwischen den reifen neutrophilen Leukozyten äußerst selten ist, oder daß Übergangsformen überhaupt fehlen. Nach Nägeli ist ein Hiatus leukämikus für stürmisch verlaufende Myelosen charakteristisch. — Auffallend ist die geringe Veränderung des roten Blutbildes. Außer einer geringen Anisozytose findet sich noch äußerst selten einmal ein Normoblast im Ausstrich. Das ist wohl darauf zurückzuführen, daß die Anämie mit 50% im Verhältnis zu anderen Myelosen nicht besonders hoch ist. Damit scheidet von vorneherein die Jacksch-Hayem'sche Anämie differentialdiagnostisch aus. Hier wären eine wesentliche stärkere Anämie, sowie lebhaftere Regenerationserscheinungen mit Ausschüttung unreifer Vorstufen der roten Blutkörperchen zu erwarten. Eine Differenzzählung nach

den neuen Gesichtspunkten ergibt im Durchschnitt von zahlreichen Zählungen folgende Werte:

Lymphozyten 11%, Mikromyeloblasten 33%, Myeloblasten 34%, Promyelozyten 1%, Myelozyten 1%, Neutrophile 2%, Degenerationsformen 18%.

Da in der Klinik keine Oxydasereaktion angestellt wurde, weil die Diagnose eindeutig erschien, wurde noch nachträglich an einem vorhandenen Blutausstrich die Oxydasereaktion angestellt. — Es fanden sich nur ganz vereinzelte oxydasepositive Zellen, die in ihrer Menge etwa den neutrophilen Leukozyten entsprechen. — Die Oxydasereaktion nach mehreren Wochen ist natürlich nicht mehr eindeutig beweisen. Es ist anzunehmen, daß in einem frischeren Ausstrich mehr Zellen positive Reaktion ergeben hätten, aber auch ohne die positive Oxydasereaktion spricht der Befund nicht gegen Myelose, denn gerade bei den stürmisch verlaufenden Fällen, in welchen es zu einer Überschwemmung des Blutes mit unreifen Formen kommt, versagt die Oxydasereaktion häufig. Auch im Falle B a a r s war die Reaktion im Blutausstrich negativ, dagegen in den meisten Organen positiv. Und im Falle K o r n m a n n s war sie sowohl im Blut, wie in den Organen negativ und doch stellte die histologische Untersuchung eindeutig die myeloische Natur der Leukämie fest.

Als entscheidend für die Diagnose einer myeloischen Leukämie muß das Ergebnis des histologischen Befundes angesehen werden. Bei Lymphadenose wäre zu erwarten, daß in der Milz die Follikel hypertrophisch sind und sich auf Kosten der Pulpa ausgedehnt haben. Statt dessen findet sich an den nur noch zum Teil erhaltenen Follikeln, daß die lymphatischen Elemente zum großen Teil von Zellen zum Schwund gebracht sind, die von der Pulpa her gegen die Follikel vorgedrungen sind, diese komprimiert und in einem großen Teil substituiert haben. Gerade die Tatsache, daß noch Follikel zu sehen sind, deren Zentrum noch recht gut erhalten ist, deren Randpartie aber bereits völlig von anderen Zellen, die der Pulpa angehören, eingenommen ist, spricht gegen Lymphadenose. Dasselbe Bild zeigten die Lymphknoten. Auch hier sind die autochthonen Elemente zum großen Teil zum Schwund gebracht und durch morphologisch und färberisch anders geartete Zellen ersetzt, die vom interfollikulären Gewebe ihren Ausgang nehmen.

Dieses histiogenetische Verhalten der Infiltratzellen ist aber typisch für myeloische Leukämie. (Nägeli, Fischer, Pappenheim u. a.) Als weiterer Beweis für die myeloische Natur kommt die positive Oxydasereaktion in den Organen hinzu. Zwar findet man auch bei Lymphdasenosen gelegentlich Fälle, bei denen in den Infiltraten vereinzelt oxydasepositive Zellen gefunden werden, aber diese treten im Verhältnis zur Menge der anderen Infiltrate erheblich zurück.

Zusammenfassend muß man also sagen, daß es auf Grund des histologischen Organbefundes, der positiven Oxydasereaktion in

den Gewebsschnitten, mit der Feststellung des Hiatus leukämikus im Blut, sowie der feineren Differenzierung des Blutausstriches keinem Zweifel unterliegt, daß wir es mit einer leukämischen Myelose zu tun haben, und zwar, da im Blutbild die kleinen Zellformen vorherrschen, mit einer Mikromyeloblastenleukämie.

Unser Fall wäre dann also im Rahmen der wenigen Säuglingsleukosen der dritte Fall, bei dem die Diagnose einer lymphatischen Leukämie nicht aufrecht erhalten werden konnte. Das stimmt gut überein mit der neuerdings immer mehr durchdringenden Ansicht, daß die Myelose im Kindesalter durchaus nicht so selten ist, wie früher vielfach angenommen wurde.

Vergleicht man den Fall mit anderen Säuglingsmyelosen, so ergibt sich manche interessante Abweichung:

Zunächst rein klinisch: Bei der Aufnahme fällt die starke Lidverschwellung, die mumpsartige Vergrößerung der Parotis und der Speicheldrüsen am Unterkiefer beiderseits auf. Es handelt sich demnach um einen Mikulicz'schen Symptomenkomplex, der bei Myelosen als äußerst seltenes Vorkommnis gilt. So fand Willi bei Durchsicht der Literatur des Kindesalters nur den Fall von Hannemann, wobei der Symptomenkomplex bei einem 7-jährigen Knaben als erstes Anzeichen einer Leukämie auftrat. Willi berichtet dann selbst kurz über einen Fall bei einem 3¼-jährigen Kind. Auch in unserem Fall entwickelte sich erst die Verschwellung der Lider, dann folgen Parotis und Speicheldrüsen, bevor andere Anzeichen einer Leukämie auftreten.

Von Zeichen einer hämorrhagischen Diathese am Stamm und den Extremitäten war während der ganzen Beobachtung nichts zu sehen, wohl bestand aber eine ulceröse Stomatitis und Gingivitis. Daß trotzdem eine haemorrhagische Diathese vorhanden war, zeigt der Sektionsbefund, wonach besonders die Nieren, das Herz und der Darm ausgedehnte Blutungsherde aufweisen. Der klinische Verlauf unterscheidet sich nur wenig von den anderen Fällen. Allen bekannten Säuglingsmyelosen ist der stürmische Verlauf und die Überschüttung des Blutes mit einer Menge unreifer Zellformen gemeinsam.

Von besonderem Interesse ist in unserem Falle der Obduktionsbefund. Er ergibt eine hochgradige, fast geschwulstartige Wucherung des myeloischen Gewebes, wie sie bei einer Säuglingsleukämie und nach Durchsicht zahlreicher kindlicher Leukämiefälle, in dieser Generalisation meines Wissens noch nicht beobachtet wurde. — In den meisten mitgeteilten Beobachtungen werden die leukämischen Infiltrate in vielen Organen beschrieben, wobei zwischen den Infiltraten in den Organen und den als knotige Tumoren imponierenden Ablagerungen nur graduelle Unterschiede bestehen. Die Massigkeit und geschwulstartige Verunstaltung der Organe in unserem Falle ist jedoch als ungewöhnliche Beobachtung besonders hervorzuheben. — Um nicht mißverstanden zu werden, möchte

ich den Ausdruck „tumorartige Wucherung" lediglich als die Gewebsveränderung darstellend, verstanden wissen. Denn nirgends finden sich histologische Anzeichen eines wirklichen Geschwulstwachstums. Überall ist die Organstruktur deutlich zu erkennen, nirgends zeigt sich ausgeprägtes infiltrierend zerstörendes Wachstum und wo es, wie z. B. in der Niere, zum Untergang von Gewebe gekommen ist, läßt sich dieser Vorgang rein mechanisch auf Grund der Kompression der Infiltrate auf die Nachbarschaft erklären. Gerade die Generalisation der Infiltrate bildet seit langem die Hauptstütze der Auffassung, daß die Leukosen hyperplastische Prozesse darstellen. Apitz, der neuerdings für die Tumorauffassung der Leukämien eintritt, schreibt selbst, daß es noch neuer Forschungsergebnisse und weit ausholender morphologischer Studien bedürfe, um die Tumorauffassung gegenüber der besonders durch Nägeli ausgearbeiteten Auffassung reiner Hyperplasie zu stützen. Bei keiner Säuglingsmyelose fanden sich auch nur annähernd solche ausgeprägten hyperplastischen Wucherungen. Nur in einer älteren Arbeit von Glinsky über Lymphadenose bei einem Säugling finden sich autoptisch ähnliche Veränderungen am Herzen. Dort waren die leukämischen Infiltrate besonders deutlich im Verlaufe der Koronargefäße ausgeprägt, die auf der Vorderseite des Herzens zu kleinfingerdicken Wülsten verdickt waren. Histologisch erwiesen sich die Infiltrate als ausgesprochene Rundzellen. Außer an dem Herzen fanden sich in diesem Fall auch an anderen Organen makroskopisch sichtbare Wucherungen, so in den Nieren, am Darm und an den Knochen unter dem Periost. Der interessanteste Sektionsbefund ist in unserem Falle die Veränderung an der Harnblase. In der ganzen Leukämieliteratur findet sich keine Angabe über tumorartige Infiltrate der Harnblase beim Menschen. Gruber schreibt im Handbuch der Pathologie darüber, daß er sich wohl an eine Vorweisung seines Lehrers Bollinger erinnere, die die Harnblase eines Rindes betraf. Es fand sich in einem Quadranten eine flache beetartige Vortreibung ohne irgendwelche Farbveränderungen. Die Vorweisung hatte auf Gruber einen solchen Eindruck gemacht, daß er, wie er schreibt, 25 Jahre lang auf entsprechende Befunde beim Menschen geachtet habe, ohne aber außer geringer histologischer Infiltration und fleckigen Blutaustritten polsterartige Vortreibung der Schleimhaut zu finden.

Die Gutartigkeit des hyperplastischen Prozesses sieht man gerade an der Harnblase sehr gut. Das mächtigste Infiltrat sitzt unmittelbar im Bereich beider Ureteren-Ostien, die aber in keiner Weise eingeengt sind, sodaß es nicht zu einer Störung des Harnabflusses gekommen ist.

Ein auffallender Befund ist ferner auch noch die Verstopfung beider Hauptbronchien durch Blutgerinnsel. Diese dürften zweifellos aus Blutungen in der Mundhöhle stammen und ante finem in die Bronchien gekommen sein. Es ist möglich, daß sie mit zu

dem schnellen Exitus beigetragen haben. Stransky beschreibt einen ähnlichen Fall. Hier wurde bei der Sektion eines 1½-jährigen Knaben mit lymphatischer Leukämie im Oesophagus ein größeres Blutgerinnsel gefunden.

Aus dem histologischen Befund ist die Wucherung der Kapillarendothelien und der Adventitiazellen der kleineren Gefäße noch besonders hervorzuheben. Bekanntlich führt man die Entwicklung myeloischer Zellen bei Leukämien jetzt fast allgemein auf ortsständige Zellelemente zurück. Nach M. B. Schmidt und Schridde sind es besonders die Gefäßendothelien, die auf dem Wege pathologisch embryonaler Aktivierung die Fähigkeit wieder erlangen sollen, sowohl myeloische Zellen als auch Vorstufen der roten Blutkörperchen zu bilden. Nach Fischer, dessen Anschauungen im Wesentlichen mit denen Nägelis übereinstimmen, sind es besonders undifferenzierte Bindegewebszellen in der Adventitia der Gefäße und sonst überall im Gewebe, bezw. differenzierte Bindegewebszellen, die auf dem Wege indirekter Metaplasie wieder entdifferenziert werden.

Ohne in dieser Frage an Hand eines Falles Stellung nehmen zu wollen, möchte man nach dem histologischen Befund annehmen, daß sowohl aus Endothelien, wie auch aus adventitiellen Zellen myeloische Zellen hervorgehen.

Gerade bei einem so jugendlichen Organismus, wie ihn der Säugling darstellt, kann man sich gut vorstellen, daß Endothelien und Adventitiazellen noch nicht endgültig ausdifferenziert sind, und daß es unter Einwirkung der leukämischen Noxe und bei Bestehen einer gewissen pathologischen Konstitution zu einer Rückdifferenzierung und pathologischen Aktivierung der Endothelien und Adventitiazellen kommt, und damit zu einer überall im Körper verbreiteten Hyperplasie myeloischen Gewebes.

Über die Natur dieser leukämischen Noxe haben auch die Säuglingsmyelosen keine weitere Klarheit gebracht, obwohl hier die exogenen Schädlichkeiten leichter abzugrenzen sind, als bei Erwachsenen. Auch in unserem Falle findet sich außer dem Ausdruck einer gewissen anormalen Konstitution (pastöser Typ) nichts, was für den Ausbruch einer Leukämie verantwortlich gemacht werden könnte. Der vorausgehenden Bronchitis ist bei der Häufigkeit frühkindlicher Lungenaffektionen wohl keine größere Bedeutung zuzumessen. Auch die Nasendiphtherie dürfte mehr eine Folge als eine Ursache der Leukämie sein, da der Beginn des leukämischen Prozesses mit Sicherheit früher anzunehmen ist.

Zusammenfassung.

Es wird ein Fall akuter Myelose bei einem 9 Monate alten Säugling beschrieben, der ursprünglich klinisch als Lymphadenose angesehen wurde.

Der Sektionsbefund stellt die myeloische Natur des Falles eindeutig fest. In seinem klinischen Verlauf weist er mit den bisher bekannt gewordenen Fällen große Ähnlichkeit auf. Als Besonderheit findet sich ein Mikulicz'scher Symptomenkomplex, der bisher bei Säuglingsmyelosen nicht beschrieben ist, und darüber hinaus auch bei anderen Myelosen als äußerst selten gilt. Die Sektion ergibt ausgedehnte geschwulstähnliche Infiltrate in fast allen Organen, die makroskopisch und histologisch ausführlich beschrieben werden. Als auffallendster histologischer Befund wird eine ausgedehnte Wucherung der Kapillarendothelien und Adventitiazellen in den Organen festgestellt. Die Frage der Herkunft myeloischer Infiltrate wird in diesem Zusammenhang kurz erörtert.

Zum Schlusse möchte ich Herrn Prof. Dr. Ludwig Singer für die Überlassung des Falles und seine Anregungen meinen herzlichsten Dank aussprechen.

Literaturverzeichnis.

Adler:	Die Leukämie der Säuglinge. — Jahrb. f. Kinderheilk. — Bd. 80, S. 290, 1914.
Apitz:	Virchow-Archiv, Bd. 209, S. 1, 1937.
Baar:	Über akute aleukoz. Leuk. im Kindesalter. Jahrb. f. Kinderheilk. Bd. 104, S. 1, 1924.
Baar-Stransky:	Klin. Hämatol. des Kindesalters. Leipzig und Wien 1928.
Baumann:	Zur Kenntnis der myel. Leuk. i. Kindesalter. Diss. Zürich, 1935.
Büngeler:	Frankfurter Zeitschr. f. Pathologie. Bd. 41, 1931.
Glinsky:	Virchow-Archiv, Bd. 171, S. 101, 1903
Gruber:	Handb. der spez. Anat. u. Hist. Bd. 6, II. S. 186.
Isaak u. Cobliner:	Über mikrolymphoz Typ akuter myeloisch. Leukämie, Fol. Haematologica, Bd. 10, S. 459, 1910.
Koch:	Ref. Zentralbl. Path. 33, Nr. 1, (1922).
Kornmann:	Zeitschr. f. Kinderheilk. Bd. 56, S. 440, 1934.
Nägeli:	Blutkrankheiten und Blutdiagnostik. Berlin, Julius Springer, 1931.
Opitz:	Med. Klinik, Band 20, S. 891, 1924.
Riehn:	Myeloische Leukämie i. Säuglingsalter. Diss. Freiburg, 1930.
Schridde:	Lehrbuch der Path. v. Aschoff, 1928, Abschn. blutbereitende Organe.
Stransky:	Zeitschr. f. Kinderheilk. 1930.
Stransky:	Monatsschr. Kinderheilk., Bd. 29, S. 654.
Willi:	Die Leukosen im Kindesalter, Berlin 1936, S. Karger.

Lebenslauf.

Ich wurde in Pforzheim am 28. November 1911 als Sohn des verstorbenen Kaufmanns Adolf Helmstädter und seiner Ehefrau Emilie geb. Weber geboren. Nach Besuch der Volks- und Oberrealschule legte ich am 7. März 1931 die Reifeprüfung ab. — Nach 5 Semestern vorklinischen Studiums in München und Innsbruck wurde die ärztliche Vorprüfung am 20. November 1933 in München abgelegt. Sechs klinische Semester studierte ich in München und beendete das Studium mit der medizinischen Staatsprüfung am 16. Dezember 1936. — Die ersten 8 Monate der Medizinalpraktikantenzeit war ich am pathologischen Institut des Krankenhauses Schwabing tätig. Vom 27. August 1937 bis 27. Dezember 1937 praktizierte ich auf der Inneren Abteilung desselben. Am 27. Dezember 1937 erhielt ich die Bestallung als Arzt.